Ueber

Elephantiasis congenita cystica.

Inaugural-Dissertation

welche zur

Erlangung der Doctorwürde

in der

Medicin, Chirurgie und Geburtshülfe

mit

Genehmigung der hochlöblichen medicinischen Facultät zu Marburg

einreicht

Carl Everke,

approb. Arzt aus Beckum.

MARBURG.

Druck von C. L. Pfeil.

1883.

Die Elephantiasis ist eine bereits in der ältesten Zeit bekannte Erkrankung; namentlich war dieselbe den arabischen Aerzten (*Rhazes, Holy* u. A.) bekannt und dieselben wussten sehr wohl die Elephantiasis von dem Aussatze zu unterscheiden. In späterer Zeit trat jedoch eine Verwechselung beider Begriffe ein und man sprach nun von einer Elephantiasis Arabum und Elephantiasis Graecorum, von einer Lepra Arabum und Lepra Graecorum, wobei Elephantiasis Arabum gleichbedeutend war mit Lepra Graecorum.

Der Grund für diese Verwechselung ist wohl darin zu suchen, dass damals die directe Tradition der altgriechischen Medicin verloren ging. Die Kenntniss dieser wurde erst wieder durch Uebersetzungen aus dem Arabischen vermittelt und so kam es, dass man die alte Elephantiasis „Lepra" nannte und die alte Lepra „Elephantiasis." Die Elephantiasis Arabum ist über die ganze Erdoberfläche verbreitet, namentlich in den Tropenländern ist sie endemisch, während sie in Europa nur sporadisch vorkommt.

Nach der Angabe von *Wise* gibt es im Districte Huyli wenige Familien, die nicht ein oder mehrere Mitglieder haben, die von dieser furchtbaren Krankheit befallen sind.

Die Elephantiasis kommt meist zwischen dem 10. — 30. Jahre vor. Der Grund der Entstehung ist dunkel; man nimmt an, dass neben congenitaler Anlage das Klima ihr Entstehen bewirke. Von diesen Formen ist natürlich die auf der Invasion des baccillus leprosus beruhende chronische Infectionskrankheit zu trennen.

Der Verlauf der Krankheit ist chronisch, es entsteht allmählich eine Hyperämie und Exsudation in das Unterhaut-

zellgewebe, der befallene Körpertheil nimmt im Volumen zu; gewöhnlich sieht man auch an der befallenen Partie knotenartige Hervorragungen, wesshalb man auch von einer Elephantiasis tuberculosa spricht. Diese Geschwülste bestehen, wie man mikroskopisch erkennt, aus runden, granulirten Zellen, ähnlich den Lymphzellen, zwischen denen eine granulöse, eiweisshaltige Substanz sich befindet.

Diese Knoten pflegen oft zu zerfallen und so spricht man von einer Elephantiasis ulcerosa.

Gewöhnlich gehen die von dieser Krankheit befallenen Individuen an Anämie und Marasmus zu Grunde[1]). Wie schon vorhin erwähnt wurde, ist ein Grund für das Zustandekommen der Elephantiasis namentlich in der erblichen Disposition zu suchen.

Daraus scheint besonders deutlich zu werden, wesshalb diese Krankheit schon intrauterin sich entwickeln kann.

Es sind bereits viele Fälle mitgetheilt, wo Früchte zur Welt kamen, die sonst normal entwickelt waren, die aber an irgend einem Körpertheile eine elephantiastische Bildung zeigten. Sehr interessant ist ein Fall, den *Siemers* mittheilt[2]).

Der Fall von *Siemers* betrifft ein junges Mädchen, welches vollständig wohl entwickelt geboren wurde, nur zeigte die rechte untere Extremität an ihrem oberen Theile einen viel grösseren Umfang und war unförmlich.

Trotzdem lernte das Mädchen gut laufen, bis in ihrem 20. Lebensjahre diese Anschwellung, welches offenbar congenitale Elephantiasis war, dermassen zunahm, dass zur Operation geschritten werden musste.

Gewöhnlich kommt aber die congenitale Elephantiasis nach *Wernher*, wie *Steinwirker*[3]) sagt, bei unreifen Früchten vor und ist meist mit anderen Missbildungen complicirt.

---

[1]) *Uhle* und *Wagner*: Handbuch der allgemeinen Pathologie. S. 598. Leipzig 1876.

[2]) Ein Fall von Elephantiasis congenita. Inaugural-Dissertation von *Siemers*. Kiel 1869.

[3]) Ueber Elephantiasis congenita cystica. Inaugural-Dissertation von *Steinwirker*. Halle 1872.

Wernher beschreibt das „hygroma cysticum cervicis congenitum", welches nach *Steinwirker* gleichbedeutend ist mit Elephantiasis congenita cystica.

Die Geschwulst hatte in den von *Wernher* beobachteten Fällen meist ihren Sitz im Nacken; sie war von rundlicher, ziemlich glatter Oberfläche, in der Mittellinie fast immer in zwei ziemlich gleiche Hälften getheilt.

Die Geschwülste reichten von der linea semicircularis superior bis zum oberen Rande der Schulterblätter und nach vorn bis zu den Ohren und den Carotiden. Ueberall zeigten die Tumoren deutliche Fluctuation, die Haut des ganzen Körpers war wassersüchtig infiltrirt.

In einem Falle bildete die Haut Höcker, unter welchen ziemlich grosse, mit klarer Flüssigkeit erfüllte Cysten lagen.

Gewöhnlich, oder nach *Wernher* immer, bestand das Nackenhygrom aus zwei gleichen, symmetrischen, aus einzelnen Cysten zusammengesetzten Theilen.

In ihrer Ausdehnung schwankten die Cysten zwischen der Grösse einer Haselnuss bis zu der eines Taubeneies.

Immer fanden die Beobachter die Cysten mit klarem, hellem Serum erfüllt.

Die Wandungen der Cysten waren gewöhnlich sehr fein, durchscheinend, oft auch fester und fibrös.

Die histologischen Formelemente untersuchte *Wernher* in seinem eigenen Falle und fand Folgendes:

Die Cystenwandungen bestanden deutlich aus Faserbündeln, wie man sie im vorgeformtem Zellgewebe stets anzutreffen pflegt.

In der Flüssigkeit schwammen viele abgestossene Epithelialzellen.

Dieser von *Wernher* beschriebenen Krankheit stellt nun *Steinwirker* seinen Fall zur Seite als analog, den er als Elephantiasis congenita cystica bezeichnet hat.

Der Fall von *Steinwirker* betrifft eine Frucht männlichen Geschlechts im Alter von 4—5 Monaten.

Die Organe der Brust, des Bauches und die unteren Extremitäten zeigten nichts Abnormes, nur war überall die Haut

etwas verdickt und zeigte an vielen Stellen Falten und Runzeln. Das ganze Schädelgewölbe, sowie der Nacken und ein Theil des Gesichtes waren von einem Tumor überdeckt. Dieser Tumor hatte in der Höhe der Stirn einen Umfang von 18 Cm., von einem Mundwinkel zum andern um den Tumor herum 15½ Cm., die Ausdehnung in der Richtung der Sagittalnath betrug 16 Cm.

Der Tumor liess sich in seinen Grenzen von der benachbarten Haut abheben. Durch die Geschwulst zogen mehrere Furchen, namentlich war eine, freilich undeutliche Furche in der Mitte der Geschwulst von der Stirn zum Nacken hinziehend, interessant, indem wohl dadurch die Geschwulst in zwei gleiche symmetrische Hälften getheilt wurde.

Der Tumor bot den Anblick einer Kapuze.

Oberkiefer, Unterkiefer, harter Gaumen und Zunge waren normal.

Bei der Palpation konnte man die Schädelknochen und die Lücken zwischen denselben nachweisen.

Bei der Section des Tumors fand *Steinwirker* zahlreiche kleine bis stecknadelkopfgrosse Hohlräume, von denen die meisten ohne Inhalt, andere mit feinfaserigen Lymphkörperchen einschliessenden Detritus erfüllt waren.

Die Wandungen der Cysten waren, wie die microscopische Untersuchung zeigte, durch eine Verdichtung des lockeren Bindegewebes gebildet, an einzelnen Stellen zeigten sich noch Reste einer Endothelauskleidung.

Die Blutgefässe waren erweitert und vermehrt; dieselben waren vollgepfropft von Blutscheibchen.

Die Musculatur und Schädelknochen, sowie Gehirn und Rückenmark zeigten nichts Abnormes.

Steinwirker glaubt aus dem Umstande, dass sich viele Cysten mit Endothel ausgekleidet zeigten, dieselben selbst mit lymphoider Flüssigkeit erfüllt waren, annehmen zu müssen, dass diese Cysten aus Lymphräumen hervorgegangen seien, mithin der Fall auch als „Elephantiasis congenita lymphangiectodes“ bezeichnet werden könne, während er ihn sonst nach

dem microscopischen Befunde als „Elephantiasis congenita cystica“ bezeichnet.

Nach *Virchow* ist auch die Makroglossie passend als Elephantiasis congenita cystica zu bezeichnen.

Unter Makroglossie nämlich versteht *Virchow* [1]) jene Erkrankung, die, meist congenital vorkommend, sich dadurch auszeichnet, dass ein oft mehrere Faust grosser Tumor aus der Mundhöhle hervorragt, welcher oft die normale Bildung des Ober- und Unterkiefers behindert hat, denn in vielen Fällen fand man den Unterkiefer sehr verlängert, die Zähne und Alveolenfortsätze standen schräg nach vorn.

Virchow hat diese Geschwülste in zwei Fällen genau untersucht und schreibt darüber Folgendes:

„In meinen beiden Fällen war das Uebel congenital und es handelte sich dabei um eine Art partieller Elephantiasis, wobei die Lymphgefässe wesentlich mitbetheiligt erschienen, so dass die Veränderung an die cystische Form der congenitalen Elephantiasis sich anschloss.

Es bestand eine beträchliche Zunahme des interstitiellen Bindegewebes, welches kleine Höhlen einschloss, die lymphatische Zellen enthielten; daneben hatten auch die submaxillaren Lymphdrüsen eine Art von cystischer Veränderung erfahren.

Steinwirker erwähnt ferner noch einen Fall den *Meckel* [2]) unter dem Titel: „Monstöse Larve eines Fötus“ beschreibt.

Der *Meckel*'sche betraf eine unreife, männnliche Frucht, welche einen Tumor des ganzen Schädeldaches zeigte, welcher mit seinen seitlichen Rändern noch die Ohren und einen Theil des Gesichtes überdeckte.

Makroskopisch sah man zahlreiche Falten. Bei der Section fand man viele Höhlen, grössere und kleinere, die alle mit lymphoider Flüssigkeit erfüllt waren. Der vorliegende Fall scheint sich unmittelbar an diesen letzten anzuschliessen

---

[1]) *Virchow:* Geschwülste. III. S. 100.

[2]) *J. F. Meckel:* Archiv für Anatomie und Physiologie. Jahrgang 1828. Leipzig pag. 149.

und bietet bei der grossen Seltenheit derartiger Missbildungen eine interessante Bereicherung des Kapitels der congenitalen Elephantiasis.

Es betrifft mein Fall eine Frucht weiblichen Geschlechtes, welcher in der Sammlung der hiesigen geburtshülflichen Klinik unter B. 146. x. aufbewahrt wird.

Die Frucht ist 31 Cm. lang, 1662 Gr. schwer; der Kopf hat 29 Cm. Umfang; der quere Durchmesser ist 7,5, der gerade 9,6, der diagonale 10,0.

Am Nacken der Frucht findet sich ein grosses, sackförmiges Anhängsel mit breiter Basis. Der Umfang des Halses über dem Tumor beträgt 22 Cm. Die Entfernung der protuberantia occipitalis externa bis zum After beträgt über dem Tumor 24 Cm., während eine zwischen beiden Punkten längs der Wirbelsäule gezogene Linie eine Entfernung der genannten Punkte von 15 Cm. zeigt.

Die Weichtheile des Gesichtes treiben sich stark vor, so dass die Nase und die Augen durch die vorspringenden Backen- und Stirnwülste fast verdeckt werden.

Der Bauch der Frucht ist stark aufgetrieben. Seine Peripherie beträgt in Nabelhöhe horizontal 32 Cm.

Von der Nabelschnur findet sich noch ein kleiner Rest an der Frucht vor, an dem nichts Abnormes zu bemerken ist.

Die Haut ist dick, die Extremitäten sind kurz; der linke Fuss befindet sich in Klumpfussstellung.

Der fünfte Zehe linkerseits steht von den andern isolirt nach aussen. Nach der Entwickelung der einzelnen Theile wird man die Frucht auf ein Alter von 8 Monaten taxiren können.

Irgendwelche anamnestetische Daten über die Herkunft der Frucht liegen nicht vor.

Section.

In der Umgebung des Nabels im Umfang von etwa Fünfmarkstück Grösse lässt sich eine gleichmässige Verhärtung durchfühlen. An dieser Stelle ist der Bauch am stärksten vorgewölbt.

Bei Eröffnung des cavum abdominale durch einen Kreuzschnitt ergiesst sich eine beträchtliche Quantität ziemlich klarer, nur durch Macerationsprodukte getrübter Flüssigkeit aus demselben. (Das Präparat lag bereits längere Zeit in Spiritus).

Die Bauchdecken sind in der Nabelgegend stark verdickt, derart, dass zwischen Muskelschicht und Haut eine 6 Mm. dicke fibrös myxomatöse Schicht sich zeigt, welche aber von fester, vielleicht durch die Einwirkung des Alkohols bedingter Consistenz ist. Diese subcutane, myxomatöse Partie entspricht der von aussen durchgefühlten geschwulstartigen Verhärtung in der Umgebung des Nabels und erweist sich zum Theil als Grund für die schon oben bemerkte Auftreibung des Bauches. Anderntheils ist dieselbe begründet in einer Anfüllung der Peritonealhöhle mil klarer Flüssigkeit, welche überhaupt den grössten Theil des Inhaltes bildet.

Bei Betrachtung der Bauchorgane liegt der Darm stark contrahirt zu einem Knäuel zusammengedrückt dicht über der Wirbelsäule an dem verkürzten und verdickten Mesenterium; er nimmt im Ganzen an Grösse nur den Raum einer Wallnuss ein.

Die Leber, im rechten Hypochondrium gelegen, zeigt gleichfalls eine, wie durch Compression entstandene kugelige Gestalt; es ist besonders auffallend, dass das ligamentum suspensorium bedeutend verkürzt, als breiter, fibröser Strang erscheint.

Die Milz ist gross, etwa von der Grösse einer starken Haselnuss; übrigens normal gelagert.

Der Uterus ist derart an seiner ganzen vorderen Fläche und an seinen Adnexis mit der vorderen Bauchwand verbunden, dass ein Vesico-Uterinraum nicht existirt; sondern das Peritonäum geht vom *Douglas'*schen Raume aus unmittelbar und glatt auf die vordere Bauchwand über.

Desgleichen sind beide langgestreckte Ovarien und die Tuben fest mit der vorderen Bauchwand verwachsen. Ligamenta rotunda existiren nicht. Die Blase liegt zwischen der Vorderwand des fest mit der vorderen Bauchwand verwachsenen Uterus und der Hinterwand der tiefen Bauchmusculatur

derart versteckt, dass an keiner Stelle die Blase mit dem Peritonäum in Berührung kommt; selbst der Blasenscheitel liegt noch 2 Mm. tief hinter der zunächst gelegenen Partie des Peritonäum. Der Uterus zeigt übrigens in seiner Form normale Verhältnisse, ebenso die Tuben. Die Ovarien erscheinen dagegen etwas abnorm entwickelt, indem sie äusserst schmal und langgestreckt in der Form eines einfach zusammengelegten dünnen Schlauches erscheinen. Das Rectum bietet keine besonderen Veränderungen dar, ebenso zeigen die Ureteren und Nieren durchaus normale Verhältnisse. Die grossen Gefässe und Nerven der Bauchhöhle bieten gleichfalls keine pathologischen Veränderungen dar.

Wegen der bereits stark eingetretenen Maceration sämmtlicher Organe ist über dessen feineres Verhalten nichts Besonderes zu sagen.

Die Organe der Brust sind normal entwickelt. Ueber dem ganzen Kopf zeigt sich bei Eröffnung der Schädeldecke eine starke, gleichmässige Verdickung der Kopfschwarte; soweit sich makroskopisch erkennen lässt, betrifft diese Verdickung gleichmässig in Form einer bindegewebigen Verhärtung sämmtliche Theile der Kopfschwarte.

Die Kopfknochen und Nähte zeigen sich äusserlich normal entwickelt, das Gehirn ist stark macerirt, zerfliessend, weich.

An dem Sinus der Basis ist nichts Besonderes zu bemerken.

Nach Herausbeförderung des Hirnbreies zeigt sich auch die Basis des Schädels normal geschlossen, so dass schon jetzt ein innerer Zusammenhang der Nackengeschwulst, welche ursprünglich als hernia cerebri gedeutet war, mit der Schädelhöhle ausgeschlossen werden kann.

Ein Sagittalschnitt durch die ganze Geschwulst genau in der Mittellinie des Rückens von der Protuberantia occipitalis externa bis zum Dornfortsatz des letzten Lendenwirbels zeigt, dass die Geschwulst als eine vielfächerige cystöse Geschwulst unterhalb der Haut gelegen ist, ohne mit der Wirbelsäule in irgend welcher Beziehung zu stehen.

Die Dornfortsätze lassen sich sämmtlich freilegen; ein Offensein der Wirbelsäule ist mit Sicherheit auszuschliessen.

Beim Durchschneiden der Geschwulst in der genannten Linie sind 6 glattwandige Cysten eröffnet, aus denen eine braungelbe, undurchsichtige Masse ausfliesst, zum Theil mit bräunlichen Bröckeln gemischt, deren histologische Bedeutung nicht mehr zu eruiren ist, ebenso ist der flüssige Inhalt so sehr mit Spiritus vermischt, dass auch über die chemische Zusammensetzung desselben, speciell über seinen Schleimgehalt nichts mehr festgestellt werden kann. Die Cysten haben eine verschiedene Grösse; die am weitesten nach aufwärts und abwärts in der Peripherie der Geschwulst gelegenen sind kleiner, die im Centrum gelegenen sind grösser. Die ersteren sind etwa erbsen- bis kleinkirschgross, die grösseren des Centrums etwa taubeneigross. Mehrere dieser Cysten stehen durch kleine Oeffnungen in der Wand mit den anliegenden in Verbindung. Auch aus den letzteren ergiesst sich die beschriebene theils dünnflüssige, theils bröcklige als pigmentirter Detritus zu definirende Masse.

Zum Zweck der mikroskopischen Untersuchung wird ein Stück einer solchen Cystenwand in absolutem Alkohol gehärtet. Die histologische Untersuchung ergibt, dass die Septen der Cysten aus fibrösem Gewebe bestehen, dessen spärliche Kerne auf Zusatz von Essigsäure sich noch erkennen lassen.

Von Gefässen ist nichts mehr zu erkennen, dagegen finden sich zahlreiche, spaltförmige Räume zwischen den Fibrillenbündeln, ähnlich wie sie in lymphgefässreichem Gewebe angetroffen werden. Ob die innere Auskleidung der Cysten aus Endothel oder Epithel bestand, ist nicht mehr festzustellen; jedoch lässt sich annehmen, dass eher eine zarte Endothelmembran die Auskleidung gebildet habe, da ein besonders mehrschichtiges Epithel dem vorliegenden Grade der Maceration wohl widerstanden hätte. Ein Einschnitt in die stark geschwollenen Backen zeigt auch hier, ähnlich wie über der Kopfschwarte, eine hochgradige, gleichmässige Verdickung und Verhärtung sämmtlicher Weichtheile. In dieser gleich-

mässigen bindegewebigen Masse erscheinen nur vereinzelt als gelbe Pünktchen die Hautdrüsen, während von Muskeln nichts zu erkennen ist.

Auch hier ergibt die mikroskopische Untersuchung, dass es sich um ein fibrilläres Gewebe handelt, zwischen dessen stellenweise stark aufgefaserten Fibrillenbündeln vielleicht ehemals eine Ansammlung von Schleim stattgefunden haben mag. Die Kerne der Zellen sind nur schwer deutlich zu machen wegen der hochgradigen Maceration des Gewebes.

Das meiste Interesse in histologischer Beziehung bietet die um den Nabel auf der vorderen Bauchwand entwickelte Geschwulst, welche sich allmählich, aber doch mit wohl erkennbaren Grenzen in das Bindegewebe der Cutis hinein verliert.

Von hier aus nimmt die bindegewebige Verdickung und gleichzeitige Auftreibung der Bindegewebsbündel bis zum Nabel hin zu, so dass hier auf dem Vertikaldurchschnitte das Geschwulstgewebe eine Dicke von 6 — 7 Mm. zeigt. Diese Schicht müssen die Nabelgefässe passiren, bevor sie in den eigentlichen Bauchraum gelangen. In diesem Verhältnisse scheint die Ursuche zu liegen für die Entwickelung des hydrops ascites, umsomehr, als irgend ein anderer auf Gefässverlauf oder Veränderung der Circulation basirender Grund nicht aufzufinden ist. Wenn nämlich die Nabelgefässe, statt unmittelbar und frei in die Bauchhöhle einzutreten, eine mehr als $^1/_2$ Cm. dicke Schicht dichten Bindegewebes zu passiren haben, so ist es, wie wir aus analogen Fällen schliessen können, erklärlich, dass dem Ein- und Austreten des Blutes in die Frucht Hindernisse entgegengesetzt wurden, welche ihre Wirkung besonders auf das unter schwächerem Druck zurückfliessende Blut ausüben mussten und so erklärt es sich, dass ähnlich, wie es extrauterin bei Compression der Pfortader stattfindet, auch hier eine Ansammlung freier Flüssigkeit in der Bauchhöhle „hydrops ascites“ eintreten musste.

Wollten wir uns über die Entstehung dieser Missbildung eine Ansicht bilden, so ist zunächst zu beachten, dass abgesehen von der etwas abnormen Lagerung des Uterus und der

etwas rundlichen Leber die inneren Theile der Frucht, speciell die Brust- und Kopfhöhle, vollständig intact sind,

Eine Veränderung findet sich im ausgeprägten Maasse nur in der Haut, resp. im subcutanen Gewebe vor.

Hier finden wir einmal um den Nabel als Centrum mit einem Radius von 2½ Ctm., eine gleichmässige Verdickung hauptsächlich im subcutanen Gewebe von bindegewebigem Charakter.

Wir finden zweitens ebenfalls zur äusseren Bedeckung gehörig eine feste bindegewebige, diffuse Verdickung der Kopfschwarte, welche nach dem Gesicht einen mehr geschwulstartigen, elephantiastischen Charakter annimmt.

Wir finden drittens im Nacken eine subcutane Cystengeschwulst in der Peripherie von cystösem Schleimgewebe umgeben, welche ihrer Lage nach ebenfalls als eine Entartung der subcutanen Gewebsschichten aufzufassen ist.

Ueberall haben wir es mit einem Excess in der Anbildung von Cutisgewebe zu thun.

Es würden für die Entstehung der Cysten zwei Erklärungen möglich sein.

Erstens unter Berücksichtigung der an manchen Stellen, besonders in der Peripherie der Nackengeschwulst und auch an einzelnen Stellen der Nabelgeschwulst eingetretenen Auseinanderdrängung der Bindegewebsbündel durch eine flüssige Substanz könnte man an eine myxomatöse Metaplasie des Bindegewebes denken, wie sie nicht selten in festeren Spindelzellen- und Fibro-Sarcomen vorkommt, wenn nicht der Macerationszustand des ganzen Präparates die Sicherheit der anatomischen Diagnose wesentlich beeinträchtigte.

Andererseits sprechen die in der Literatur erwähnten Fälle, besonders der von *Steinwirker* dafür, dass auch eine auf der Ectasie von Lymphgefässen beruhende Cystenbildung und zwar gerade an dieser Körperstelle congenital beobachtet wird. Somit glaube ich bei der Unmöglichkeit in meinem Falle, eine exacte histologische Untersuchung vorzunehmen, mich der *Steinwirker*'schen Erklärung der Nackencysten anschliessen zu sollen, indem ich nur darauf hinweise, dass viel-

leicht in späteren zur Beobachtung kommenden einschlägigen Fällen auch die andere Möglichkeit, die nämlich einer myxomatösen und cystösen Metaplasie des elephantiastisch verdickten Bindegewebes berücksichtigt werden muss.

Zum Schluss dieser Arbeit erlaube ich mir, den Herren Professoren Dr. *Dohrn* und Dr. *Schottelius* nochmals für die freundliche Ueberweisung des Materials, sowie für die Unterstützung und Belehrung, die sie mir bei Anfertigung vorliegender Dissertation haben zu Theil werden lassen, meinen herzlichsten Dank auszusprechen.

Literatur.

1. *Uhle* und *Wagner:* Handbuch der pathologischen Anatomie. Leipzig 1876.
2. *Virchow:* Geschwülste. III.
3. *Steinwirker:* Ueber Elephantiasis congenita cystica. Inaugural-Dissertation. Halle 1872.
4. *Siemers:* Ein Fall von Elephantiasis congenita. Inaug.-Dissertation. Kiel 1869.
5. *Eppner:* Einige Beiträge zur Arterienligatur bei Elephantiasis Arabum. Inaugural-Dissertation. Berlin 1881.
6. *Wernher:* Die angeborenen Cystenhygrome. Giessen 1843.

Erklärung der Abbildungen.

Fig. I. Totalansicht des Fötus von der linken Seite.

Fig. II. Ansicht der eröffneten Bauchhöhle.

A. Leber.
B. Ligamentum suspensorium.
C. Magen.
D. Milz.
E. Convolut der Dünndarmschlingen.
F. Uterus.
G. Tuben und Ovarien.

Fig. III. Eröffnung der Nackengeschwulst in der hinteren, mittleren Sagittallinie.

A. Dornfortsätze von Hals-, Brust- und Lendenwirbeln.
B. Eröffnete Cyste.
C. u. D. Geschlossene Cysten, deren Wandungen sich beutelförmig vortreiben.

Fig. I.

Fig. I

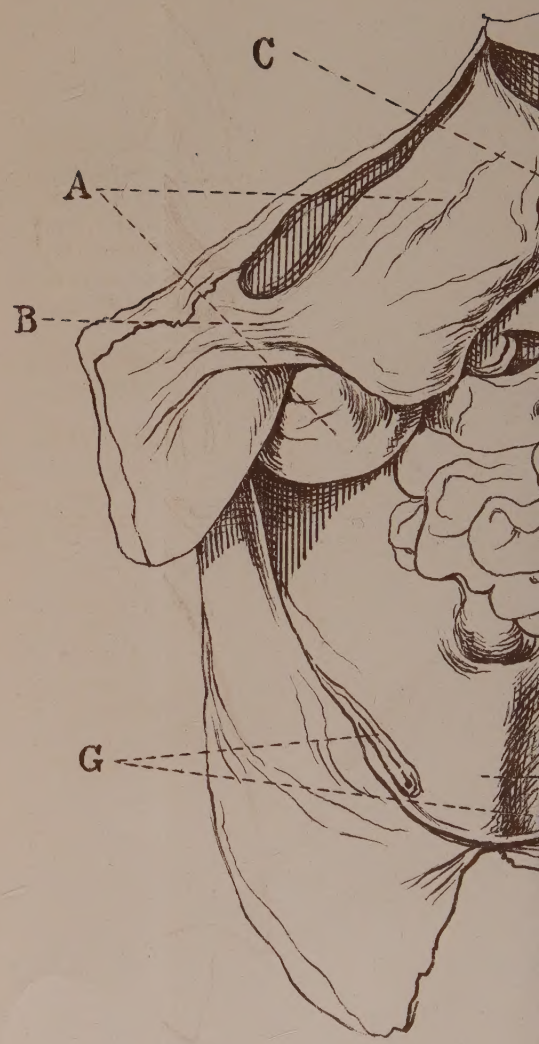

Fig. III.

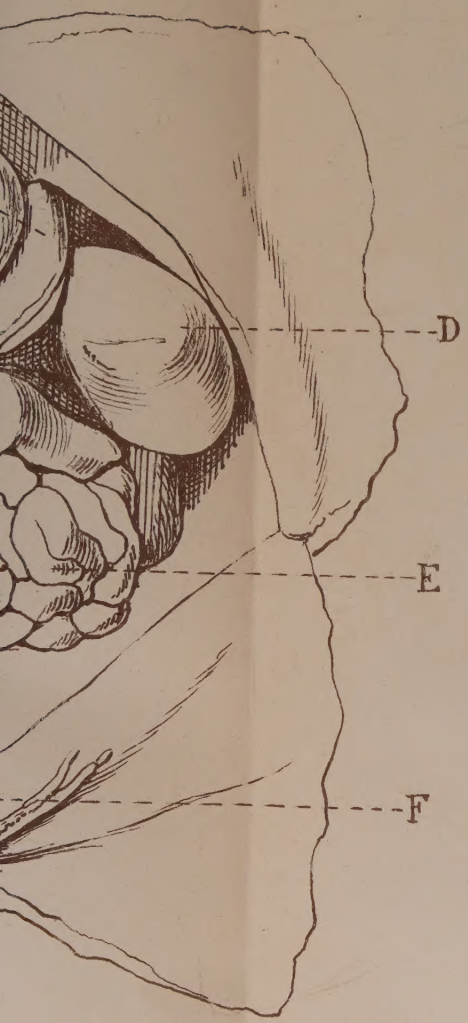

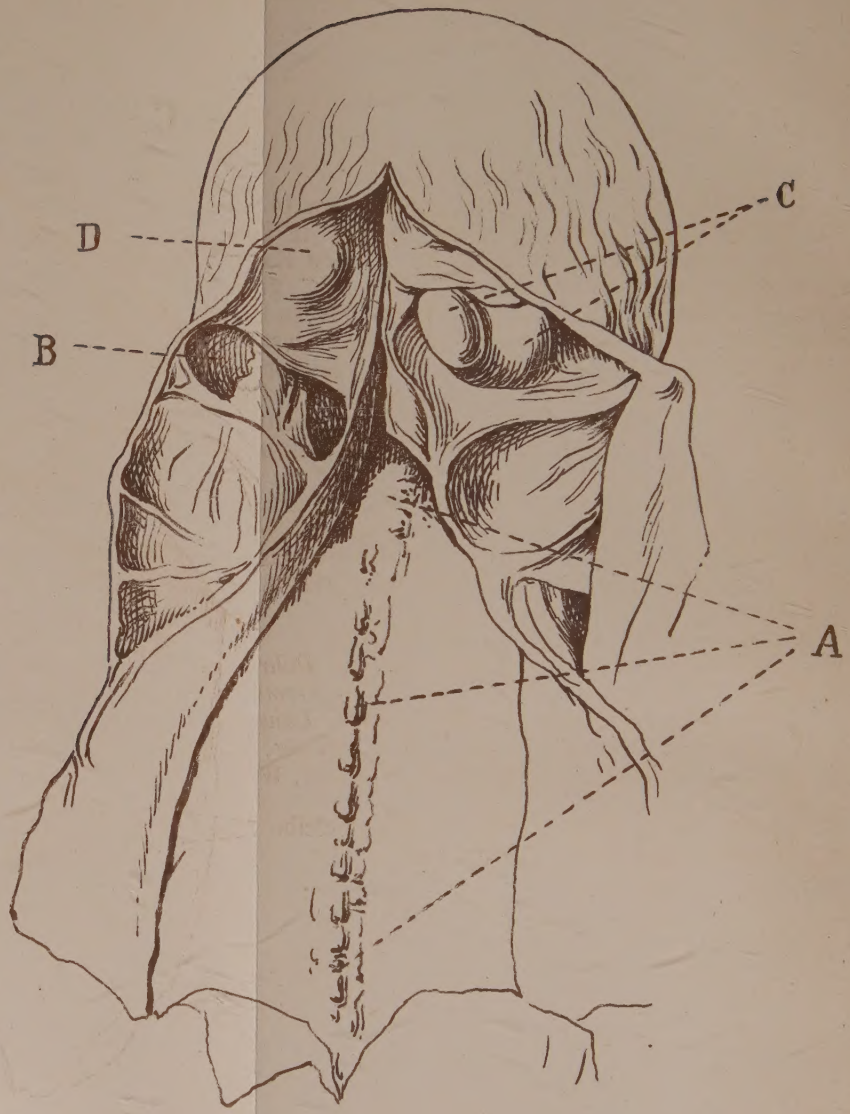

Carl Bernhard Everke, geboren am 14. December 1857 zu Beckum, Regierungsbezirk Münster in Westphalen, Sohn des verstorbenen Kaufmanns Bernhard Everke und seiner gleichfalls verstorbenen Gattin Clara, geb. Hagedorn, katholischer Confession, besuchte bis zu seinem 11. Lebensjahre die Elementarschule und darauf bis zu seinem 17. Lebensjahre die Rectoratschule seines Heimathsortes, worauf er auf das Gymnasium zu Münster überging.

Nachdem er daselbst Ostern 1877 die Maturitätsprüfung bestanden hatte, studirte er Medicin in Tübingen, Leipzig, Würzburg, Berlin und Marburg.

In Würzburg genügte er seine Dienstpflicht mit der Waffe beim königlich-bairischen 9. Infanterie Regiment Wrede.

In Marburg bestand er Herbst 1878 das tentamen physicum, das Staatsexamen im Wintersemester 1882/83 und am 20. Februar 1883 das Examen rigorosum.

Als seine Lehrer verehrt er die Herren:

Bardeleben, Beneke, Böhm, Braune, Dohrn, Eimer, Fick, Fränkel, Frerichs, Gasser, Gusserow, Henke, v. Heusinger, Horstmann, Hüter, Külz, Lahs, Leyden, Lieberkühn, Mannkopff, v. Reusch, Roser, Schmidt-Rimpler, Schottelius, Schwendener, Virchow, Wiedemann, Zinke.

Allen diesen Herren erlaubt sich derselbe an dieser Stelle seinen besten Dank auszusprechen.